Научная статья

УДК 636.52/.588:591.3:611.013.1:591.465.3:611.018:59.086

Гистоморфометрические изменения в яичниках 14- и 19-суточных эмбрионов кур в зависимости от массы яичного желтка

Оксана Юрьевна Перинек

Всероссийский научно-исследовательский институт генетики и разведения сельскохозяйственных животных (ВНИИГРЖ) – филиал ФГБНУ «Федеральный исследовательский центр животноводства – ВИЖ им. академика Л.К. Эрнста»

Аннотация: *В результате гистоморфометрических исследований яичников 14- и 19-суточных эмбрионов кур пушкинской породы с массой яичного желтка М+0,5σ и М-0,5σ установили, что за исследуемый период у эмбрионов кур группы М+0,5σ яичники развиваются интенсивнее по сравнению с группой М-0,5σ. Так, у 14- и 19-суточных эмбрионов группы кур М+0,5σ площадь поперечного среза яичника была больше на 0,117 и 0,161 мм² соответственно по сравнению с группой М-0,5σ, площадь коркового вещества – на 0,009 и 0,016 мм² и мозгового вещества – на 0,108 и 0,145 мм². Вероятно, влияние величины желтка на яичник носит не прямой характер, а опосредовано общим метаболическим статусом эмбриона. Также специфические компоненты желтка (жирорастворимые витамины, стероиды, липопротеины) могут выступать в роли сигнальных молекул, модулирующих экспрессию генов, ответственных за гистогенез, органогенез и оогенез яичника эмбриона кур.*

Ключевые слова: *мясо-яичная порода кур, яйцо, яичный желток, эмбрион, яичник, корковое и мозговое вещество яичника.*

Для цитирования: *Перинек, О.Ю. Гистоморфометрические изменения в яичниках 14- и 19-суточных эмбрионов кур в зависимости от массы яичного желтка / О.Ю. Перинек // Птицеводство. – 2026. – №5. – С. 44-49.*
doi: 10.33845/0033-3239-2026-75-5-44-49

Введение. Желток куриного яйца является не просто источником питания эмбриона, а сложной биологической средой, выполняющей функцию цитоплазмы яйцеклетки. Он обеспечивает эмбрион всеми необходимыми веществами: липидами, аминокислотами, витаминами, регуляторными факторами и др. Следовательно, яичный желток имеет огромное биологическое значение для развития эмбрионов [1]. Несмотря на очевидную трофическую роль желтка, вопрос о его специфическом влиянии на органогенез, в частности, на закладку и развитие репродуктивной системы (яичника), остается малоизученным. На сегодняшний день имеется много работ, описывающих развитие яичника у эмбрионов кур, от чисто морфологических описаний к комплексному анализу молекулярно-генетических каскадов и к одноклеточному (single-cell) картированию клеточных популяций, т.к. данный процесс представляет собой уникальную модель органогенеза, сочетающую классические процессы половой дифференцировки с ярко выраженной асимметрией – феноменом, несвойственным большинству классов позвоночных.

Развитие гонад у куриных эмбрионов начинается на 4-е сутки инкубации в виде парных утолщений целомического эпителия – половых валиков [2]. При этом первичные половые клетки (ППК), предшественники гамет, имеют внеэмбриональное происхождение и обнаруживаются у эмбрионов кур на 2-е сутки инкубации в развивающихся кровяных островках в области желточного мешка, расположенного спереди от головы. Оттуда они мигрируют аксиально через кровоток, концентрируясь в терминальном синусе (венозный синус развивающегося сердца), и проникают в эмбрион, главным образом, через передние или желточные вены [3]. Затем ППК перемещаются по эмбриональной сосудистой системе, достигая гонадных гребней (предшественник гонад). После того как первичные половые клетки колонизируют как левый, так и правый гонадные гребни, эта эмбриональная область претерпевает морфологическую половую дифференциацию и развивается в яичники или семенники в соответствии с их генетическим наследованием [4]. У самцов обе гонады развиваются в функциональные семенники, но у самок только левая гонада развивается в функциональный яичник, а правая остается рудиментарной [5,6]. Различия между левой и правой женскими гонадами усиливаются в процессе половой дифференциации [6].

К 6-м суткам обе гонады (правая и левая) представлены валикообразными телами с хорошо выраженным покровным эпителием и формирующейся капиллярной сетью. Однако уже на этой стадии закладывается основа будущего диморфизма: эпителиальный слой левой гонады имеет тенденцию к большему развитию. Критическим моментом является 7-е сутки эмбриогенеза, когда у особей женского генотипа (*ZW*) запускается процесс редукции правой гонады. К 8-м суткам толщина покровного эпителия левого яичника (6,9 мкм) уже в 1,3 раза превышает таковую правого (5,4 мкм) [2]. Важно подчеркнуть, что на этом этапе еще отсутствует четкое разделение органа на корковое и мозговое вещество; гистологическая дифференцировка наступает позже – к 12-суточному возрасту, что отличает птиц от млекопитающих [7]. С данного периода развития в яичниках эмбрионов происходит

Таблица 1. Морфологические показатели яиц кур пушкинской породы в 42-недельном возрасте (Mean±SEM)

Показатели	Пушкинская порода кур (n = 93 гол.)	Группы кур по массе желтка яиц:	
		M+0,5σ (n = 7 гол.)	M-0,5σ (n = 7 гол.)
Масса яйца, г	64,6±0,2	65,5±0,3	65,2±0,3
Масса желтка, г	19,1±0,07	20,8±0,1[a]	17,8±0,1[b]
Масса белка, г	38,5±0,2	37,8±0,2[a]	40,1±0,2[b]
Масса скорлупы, г	7,0±0,04	7,0±0,1[c]	7,3±0,1[d]
Доля составных частей яйца к массе яйца, %:			
желтка	29,6±0,1	31,8±0,2[a]	27,3±0,2[b]
белка	59,6±0,1	57,7±0,1[a]	61,5±0,2[b]
скорлупы	10,8±0,04	10,5±0,1[a]	11,2±0,1[b]
Соотношение массы белка к массе желтка	2,02±0,01	1,82±0,01[a]	2,25±0,02[b]

Примечание: a,b – p<0,001; c,d– p<0,05.

Таблица 2. Получение 14-суточных куриных эмбрионов пушкинской породы (Mean±SEM)

Показатели	Величина желтка яиц кур					
	M+0,5σ			M-0,5σ		
Кол-во эмбрионов, гол.	20	11	9	15	7	8
Пол эмбрионов	♂ и ♀	♂	♀	♂ и ♀	♂	♀
Масса яиц перед инкубацией, г	66,6±0,5	66,3±0,7	67,0±0,8	67,3±0,5	67,9±0,8	66,8±0,6
Масса яиц на 14-е сутки инкубации, г	62,5±0,6	62,1±0,8	62,9±0,8	63,1±0,5	63,5±0,9	62,8±0,7
Усушка яиц, %	6,3±0,2	6,3±0,3	6,2±0,2	6,2±0,3	6,4±0,4	6,0±0,3
Масса эмбрионов, г	11,6±0,2	12,0±0,2[a]	10,9±0,2[b]	11,6±0,3	11,8±0,5	11,4±0,3

Примечание. ♂ –самец, ♀ – самка; a, b – p<0,01.

активный процесс перехода гоноцитов в оогонии и их активное размножение. У эмбрионов с 13-14-суточного возраста корковое вещество заселено оогониями разной величины, они активно делятся митозом, вступают в мейоз, дифференцируясь в ооциты на разных стадиях мейотической профазы I. При вступлении ооцитов в диплотенную стадию профазы I мейоза (ооцит I порядка) они блокируются и остаются в этом состоянии до овуляции во взрослом организме [8]. Через 15 суток после вылупления цыпленка все ооциты находятся на диплотенной стадии профазы I мейоза. Формирование примордиальных фолликулов в яичнике начинается у цыплят в возрасте 3 суток и завершается к 22-м суткам. С 3-недельного возраста цыпленка в яичнике все ооциты находятся в вегетативной фазе оогенеза, все они окружены фолликулярным эпителием [9,10]. В вегетативной фазе различают периоды малого, медленного и быстрого роста ооцита I порядка. Накопление желтка в цитоплазме ооцита (вителлогенез) начинается еще в период медленного роста, в середине клетки накапливается белый желток белковой природы. В период быстрого роста (у половозрелых кур перед овуляцией) накопление желтка идет очень интенсивно, в течение 7-15 дней откладывается 90-95% желтка [11,12].

Несмотря на значительное количество работ, посвященных изучению морфологии репродуктивных органов эмбрионов кур, не имеется сведений о гистоморфометрических изменениях в яичниках эмбрионов кур мясо-яичной породы в эмбриональном онтогенезе в зависимости от массы яичного желтка, что и стало целью нашего исследования.

Материал и методика исследований. Объектом исследования влияния морфологических качеств яиц (доли желтка) на формирование и развитие репродуктивных органов кур в эмбриональный период послужили 14- и 19-суточные эмбрионы кур пушкинской породы. Куры содержались в БРК «Генетическая коллекция редких и исчезающих пород кур» в индивидуальных клетках, с использованием оборудования одноименного ЦКП, при принятой в хозяйстве системе кормления и содержания [13]. Исследование яичников эмбрионов кур проводили с применением гистологических, гистоморфометрических и микроскопических методов.

У кур в 42-недельном возрасте (93 гол., 284 шт. яиц) проводили качественную оценку яиц: масса яиц (г), желтка (г), белка (г), скорлупы (г), с помощью системы для оценки качества яйца EggQuality 3.0 (Bröring, Германия). По полученным данным качественной оценки яиц сформировали 2 исследуемые группы кур по 7 гол. в зависимости от массы желтка яйца: 1) M+0,5σ (≥19,7 г) и 2) M-0,5σ (≤18,5 г, табл. 1).

Отобранных в группы кур в 43-недельном возрасте искусственно осеменяли. В течение 10 дней собирали оплодотворенные яйца, инкубировали их при температуре 38,3°С – с 1-е по 3-е сутки, 37,8°С – с 4-е по 17-е сутки, 37,3°С – с 18-е по 19-е сутки и относительной влажности 60-55% в инкубаторе Рэмил-С (Россия). Эмбрионы 14- и 19-суточного возраста умерщвляли путем охлаждения яиц при температуре +4°С в течение 2 ч. Затем немедленно яйцо и эмбрион взвешивали с помощью электронных весов MertechM-ER 122ACF. Для извлечения у эмбриона яичника проводили вскрытие брюшной и грудной полостей. Пол эмбриона определяли визуально по размерам правой и левой гонад (рис. 1, 2). У петушков гонады одинакового размера, у курочек правая отстает в развитии и к выводу редуцируется.

Для гистологического исследования левый яичник извлекали и фиксировали в 10% растворе нейтрального формалина (не менее 24 ч). Далее материал был подвергнут стандартной гистологической обработке с этапами промывки в проточной воде, проводке в гисто-

Таблица 3. Получение 19-суточных куриных эмбрионов пушкинской породы (Mean±SEM)

Показатели	Величина желтка яиц кур					
	M+0,5σ			M-0,5σ		
Кол-во эмбрионов, гол.	14	10	4	21	10	11
Пол эмбрионов	♂ и ♀	♂	♀	♂ и ♀	♂	♀
Масса яиц перед инкубацией, г	66,1±0,5	66,6±0,4	65,0±1,1	65,7±0,6	65,5±0,9	65,8±0,9
Масса яиц на 19-е сутки инкубации, г	60,4±0,6	60,9±0,5	59,1±1,3	59,9±0,7	59,4±1,0	60,3±1,0
Усушка яиц, %	8,7±0,2	8,5±0,2	9,2±0,5	8,8±0,3	9,2±0,5	8,3±0,4
Масса эмбрионов, г	35,2±0,5	35,3±0,6	34,9±1,1	34,0±0,3	34,3±0,7	33,7±0,3

Примечание. ♂ –самец, ♀ – самка.

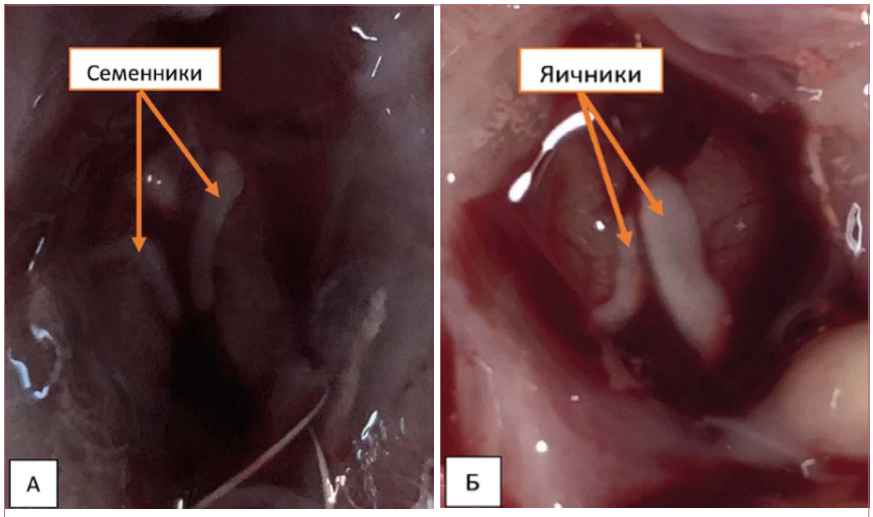

Рис. 1. Половая дифференцировка 14-суточных куриных эмбрионов: А – самец и Б – самка

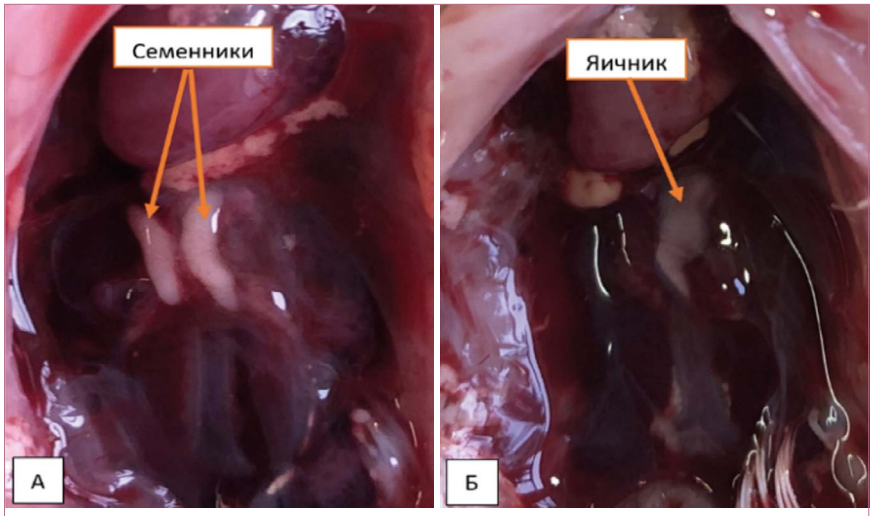

Рис. 2. Половая дифференцировка 19-суточных куриных эмбрионов: А – самец и Б – самка

процессоре TLP-720 (ООО «МедТехникаПоинт», Россия) с использованием изопропилового спирта (дегидратация, обезжиривание ткани) и парафина (пропитка ткани). Затем обработанный гистологический материал при использовании станции заливки ESD-2800 (ООО «МедТехникаПоинт», Россия) заливали в парафин. Из парафиновых блоков на ротационном автоматическом микротоме RMD-4000 (ООО «МедТехникаПоинт», Россия) изготовили поперечные срезы центральной части яичников толщиной 3 мкм, с дальнейшим расправлением на водяной бане HWB-75 (ООО «МедТехникаПоинт», Россия), монтированием на предметные стекла и сушкой на термостолике HWT-75 (ООО «МедТехникаПоинт», Россия). Депарафинизацию и окрашивание гистологических срезов гематоксилином и эозином (Гистопоинт, Россия), с целью выявления структуры яичника, проводили при помощи стейнера линейного автоматического ALS-96 (ООО «МедТехникаПоинт», Россия).

Анализ гистологических препаратов проводили под световым микроскопом LacopaNK-310 (Китай) при увеличении объектива x4, x10, x40, x100, окуляра – x10. Микрофотографирование проводили при помощи цветной цифровой фотокамеры PC3-HI20M и программного обеспечения ImageView. Морфометрические измерения площади среза яичников, коркового и мозгового веществ, толщины покровного эпителия и коркового вещества проводили вручную при помощи программного обеспечения ImageView.

Полученные в работе данные обрабатывали общепринятыми методами вариационной статистики с использованием компьютерной программы Microsoft Excel. Достоверность определяли с применением критерия Стьюдента.

Результаты исследований и их обсуждение. До настоящего времени не имелось гистоморфометрических исследований яичников эмбрионов кур в зависимости от массы желтка при одинаковой массе яйца. Таким образом, в нашем исследовании была впервые проведена оценка гистологических изменений в левых яичниках (коркового и мозгового веществ) у 14- и 19-суточных куриных эмбрионов из яиц с массой желтка M+0,5σ и M-0,5σ.

В табл. 2 и 3 представлены данные по яйцам, заложенным на инкубацию, и массе эмбрионов 14- и 19-суточного возраста. Анализ данных по инкубации яиц кур пушкинской породы с массой желтка M+0,5σ и M-0,5σ не выявил достоверных различий. Мы обнаружили, что пол куриных эмбрионов не влиял на потерю массы эм-

Таблица 4. Гистоморфометрия яичника эмбрионов кур пушкинской породы 14- и 19-суточного возраста

Показатели	Яичник 14-суточного эмбриона из яиц с массой желтка:		Яичник 19-суточного эмбриона из яиц с массой желтка:	
	M+0,5σ (n = 9 шт.)	M-0,5σ (n = 5 шт.)	M+0,5σ (n = 4 шт.)	M-0,5σ (n = 9 шт.)
Толщина покровного эпителия, мкм	5,3±0,3	4,8±0,3	4,1±0,4	4,4±0,2
Толщина коркового вещества, мкм	73,9±6,2	72,8±13,0	74,6±9,3	83,5±5,9
Площадь поперечного среза яичника, мм²	0,772±0,157	0,655±0,063	0,966±0,171	0,805±0,079
Площадь коркового вещества поперечного среза яичника, мм²	0,168±0,013	0,159±0,030	0,273±0,036	0,257±0,026
Площадь мозгового вещества поперечного среза яичника, мм²	0,604±0,147	0,496±0,078	0,693±0,138	0,548±0,063

брионов в 14- и 19-суточном возрасте, она находилась на одном уровне, за исключением достоверной разницы в массе 14-суточных эмбрионов из группы с массой желтка яйца M+0,5σ – масса самцов больше массы самок на 1,1 г ($p<0,01$). Наши данные согласуются с результатами других исследователей, что масса эмбриона связана с породой, массой яйца и возрастом эмбриона, а не с полом оплодотворенных яиц.

Структура яичников 14- и 19-суточных куриных эмбрионов изображена на микрофотографиях (рис. 3). У 14-суточных эмбрионов видна четкая половая дифференциация (рис. 1), асимметричное развитие левой и правой гонады характеризует развитие яичников (рис. 1Б), симметричное – самцов (рис. 1А). У эмбрионов с 12-суточного возраста в яичниках происходит активный процесс преобразований гоноцитов в оогонии и их активное размножение. В яичниках 14-суточных куриных эмбрионов 2 исследуемых групп (рис. 3А,Б,В) наблюдается морфологическая дифференциация коркового и мозгового веществ, прослеживается граница между ними, появление ооцитов на стадиях профазы I мейоза – прелептотена, лептотена. Мозговое вещество неоднородно, в паренхиме прикорковой области более плотное (встречаются оогонии, ооциты, мезенхимальные клетки, кровеносные сосуды), далее от коркового мозговое вещество имеет более рыхлую структуру, содержащую многочисленные лакуны, которые можно определить как сеть яичника. Число оогоний меньше, а количество сосудов преобладает.

У 19-суточных эмбрионов наблюдается углубление морфофункциональной дифференцировки левого яичника (рис. 3Г,Д,Е). Левый яичник покрыт поверхностным кубическим эпителием. Под ним различима белочная оболочка, образованная 2-4 слоями уплотненных фибробластов. Под белочной оболочкой расположено корковое вещество яичника. Корковое вещество заполнено ооцитами на разных стадиях профазы I мейоза (прелептотена, лептотена, зиготена, пахитена). Мозговое вещество гонады представлено лакунарными каналами сети яичника. Сосудистая система разрастается и усложняется. Между корковым и мозговым веществами четкая граница, характеризующаяся выраженной концентрацией фибробластов.

Данные гистоморфометрического исследования яичников 14- и 19-суточных куриных эмбрионов пушкинской породы из яиц с массой желтка M+0,5σ и M-0,5σ представлены в табл. 4. Толщина покровного эпителия левого яичника 14-суточных эмбрионов из яиц с массой желтка M+0,5σ была выше

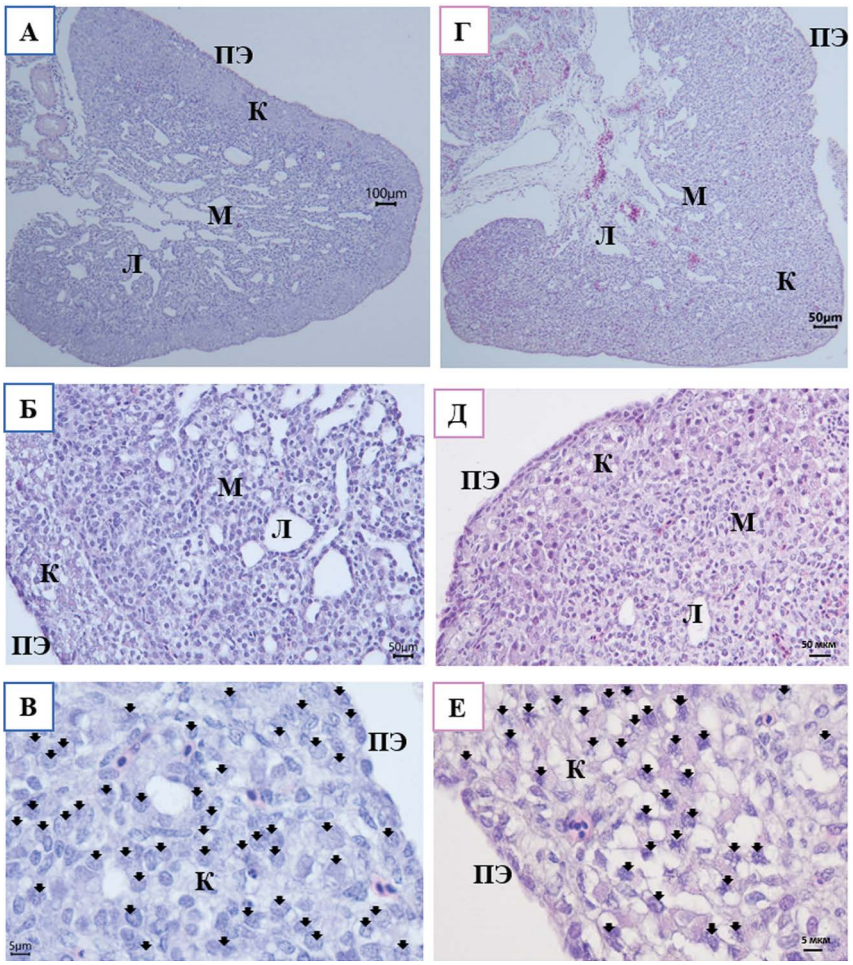

Рис. 3. Микрофотографии левого яичника кур. А (ув. 100), Б (ув. 400), В (ув. 1000) – яичник 14-суточного куриного эмбриона; Г (ув. 40), Д (ув. 400), Е (ув. 1000) – яичник 19-суточного куриного эмбриона. ПЭ – поверхностный эпителий; К – корковое вещество; М – мозговое вещество; Л – лакунарные каналы; черная стрелка – ооциты на разных стадиях профазы I мейоза (отмечены не все, рандомно)

и составила 5,3±0,3 мкм, тогда как у эмбрионов из яиц с массой желтка М-0,5σ – 4,8±0,3 мкм. К 19-суточному возрасту у эмбрионов этих двух групп происходит снижение толщины покровного эпителия в 1,3 и 1,1 раза. Толщина коркового вещества в яичниках 14-суточных эмбрионов незначительно выше в группе с массой желтка М+0,5σ – на 1,1 мкм, к 19-суточному возрасту она увеличивается незначительно – на 0,9 мкм, тогда как в группе с массой желтка М-0,5σ – на 13 мкм, в результате чего она стала на 11 мкм выше, чем в группе М+0,5σ. Но за счет того, что у эмбрионов из яиц с массой желтка М+0,5σ в 14- и 19-суточном возрасте больше площадь поперечного среза яичника (на 0,117 мм^2 и 0,161 мм^2 соответственно), площадь коркового и мозгового веществ преобладает над яичниками эмбрионов из яиц с массой желтка М-0,5σ на 0,009 и 0,016 мм^2 в 14-суточном и на 0,108 и 0,145 мм^2 – в 19-суточном возрасте соответственно. Полученные данные характеризуют лучшее развитие яичников у куриных эмбрионов из яиц с массой желтка М+0,5σ по сравнению с эмбрионами из яиц с массой желтка М-0,5σ.

Заключение. Проведенное гистоморфометрическое и микроскопическое исследование гистологических образцов яичников эмбрионов кур выявило лучшее развитие яичников у куриных эмбрионов из яиц с массой желтка М+0,5σ по сравнению с эмбрионами из яиц с массой желтка М-0,5σ. Это характеризуется большей площадью поперечного среза яичника у 14- и 19-суточных эмбрионов группы М+0,5σ на 0,117 и 0,161 мм^2 соответственно по сравнению с группой М-0,5σ, преобладанием площади коркового вещества на 0,009 и 0,016 мм^2 и мозгового вещества – на 0,108 и 0,145 мм^2.

В дальнейшем на яичниках эмбрионов кур из яиц с массой желтка М+0,5σ и М-0,5σ будет проведен сравнительный мониторинг морфометрических показателей популяции половых клеток (оогоний и ооцитов на разных стадиях профазы I мейоза) в динамике эмбриогенеза. Это позволит выявить количественные различия половых клеток и отличия в динамике мейотического созревания у куриных эмбрионов сравниваемых групп.

Вероятно, влияние величины желтка на яичник носит не прямой характер, а опосредовано общим метаболическим статусом эмбриона. Специфические компоненты желтка (жирорастворимые витамины, стероиды, липопротеины) могут выступать в роли сигнальных молекул, модулирующих экспрессию генов, ответственных за гистогенез, органогенез и оогенез яичника эмбриона кур.

Исследование выполнено по теме государственного задания №124020200127-7.

Литература / References

1. Sun, C. Promising loci and genes for yolk and ovary weight in chickens revealed by a genome-wide association study / C. Sun, J. Lu, G. Yi, J. Yuan, Z. Duan, L. Qu, G. Xu, K. Wang, N. Yang // PLoS One. - 2015. - V. 10. - No 9. - P. e0137145. doi: 10.1371/journal.pone.0137145
2. Хохлов, Р.Ю. Морфогенез яичника куриного эмбриона в зародышевом периоде эмбрионального онтогенеза / Р.Ю. Хохлов, С.И. Кузнецов // Междунар. вестник ветеринарии. - 2022. - №4. - С. 353-356. [Khokhlov RY, Kuznetosv SI (2022). doi 10.52419/issn2072-2419.2022.4.353 (in Russ.)]
3. De Melo Bernardo, A. Primordial germ cells of chicken use the anterior vitelline veins to enter the embryonic circulation / A. De Melo Bernardo, K. Sprenkels, G. Rodrigues, T. Noce, S.M. Chuva De Sousa Lopes // Biol. Open. - 2012. - V. 1. - No11. - P. 1146-1152. doi: 10.1242/bio.20122592
4. Ayers, K.L. The molecular genetics of ovarian differentiation in the avian model / K.L. Ayers, A.H. Sinclair, C.A. Smith // Sex. Dev. - 2012. - V. 7. - No 1-3. - P. 80-94. doi: 10.1159/000342358
5. Zaccanti, F. Early aspects of sex differentiation in the gonads of chick embryos / F. Zaccanti, M. Vallisneri, A. Quaglia // Differentiation. - 1990. - V. 43. - No 2. - P. 71-80. doi: 10.1111/j.1432-0436.1990.tb00432.x
6. Smith, C.A. Sex determination: insights from the chicken / C.A. Smith, A.H. Sinclair // Bioessays. - V. 26. - No 2. - P. 120-132. doi:10.1002/bies.10400
7. Wang, T. Insights into left-right asymmetric development of chicken ovary at the single-cell level / T. Wang, D. Leng, Z. Cai, B. Chen, J. Li, H. Kui, D. Li, Z. Li // J. Genet. Genomics. - 2024 - V. 51. - No 11. - P. 1265-1277. doi: 10.1016/j.jgg.2024.08.002
8. Хохлов, Р.Ю. Функциональная морфология органов размножения кур в онтогенезе: дис. ... д-ра биол. наук: 16.00.02 / Роман Юрьевич Хохлов. - Уфа, 2009. - 483 с. [Khokhlov RY (2009) Functional Morphology of the Reproductive Organs in Chicken Ontogenesis: Diss. Dr. Biol. Sci., Ufa, 483 pp. (in Russ.)]
9. Чинь, С.Х. Особенности оогенеза цыпленка. I. Экстрафолликулярный период в развитии ооцитов / С.Х. Чинь, Е.Р. Гагинская, Е.И. Калинина // Онтогенез. - 1979. - Т. 10. - №4. - С. 340-349. [Chin SH, Gaginskaya ER, Kalinina EI (1979) Characteristics of oogenesis in the chick. I. The extrafollicular period in the development of the oocytes. *Ontogenesis (Moscow)*, **10**(4): 340-9 (in Russ.)]
10. Rengaraj, D. Female germ cell development in chickens and humans: the chicken oocyte enriched genes convergent and divergent with the human oocyte / D. Rengaraj, J.Y. Han // Intl. J. Mol. Sci. - 2022. - V. 23. - No 19. - P. 11412. doi: 10.3390/ijms231911412.
11. Schneider, W.J. Oocyte growth in the chicken: receptors and more /W.J. Schneider, A. Osanger, M. Waclawek, J. Nimpf // Biol. Chem. - 1998. - V. 379. - No 8-9. - P. 965-971.
12. Gautron, J. Egg biosynthesis, structure, and general composition / J. Gautron, N. Guyot, S. Réhault-Godbert // Handbook of Egg Science and Technology; Y. Mine, V. Guyonnet (Eds.) - CRC Press, 2023. - Chpt. 3.
13. БРК «Генетическая коллекция редких и исчезающих пород кур» // ВНИИГРЖ: офиц. сайт. URL: https://vniigen.ru/biokollekcii/ (дата обращения: 12.02.2026). [Genetic Collection of Rare and Endangered Chicken Breeds. https://vniigen.ru/biokollekcii/ (in Russ.)]

Сведения об авторе:

Перинек О.Ю.: кандидат биологических наук, старший научный сотрудник; odormidonova@mail.ru.

Статья поступила в редакцию 04.03.2026; одобрена после рецензирования 27.03.2026; принята к публикации 21.04.2026.

Research article

Histomorphometric Alterations in the Ovaries of 14- and 19-Day Chicken Embryos Depending on the Weight of the Egg Yolk

Oksana Y. Perinek

All-Russian Research Institute of Farm Animal Genetics and Breeding – branch of Federal Research Center for Animal Husbandry named after Academician L.K. Ernst

Abstract. *Histomorphometric studies of the ovaries of 14- and 19-day chicken embryos (universal Pushkin breed) developing in the eggs with yolk weight M+0.5σ vs. M-0.5σ revealed that, over the studied period, the ovaries of M+0.5σ embryos developed more rapidly than those of M-0.5σ embryos. The area of ovarian cross-section at 14 and 19 days of incubation in M+0.5σ embryos was higher by 0.117 and 0.161 mm², respectively, in compare to M-0.5σ embryos, ovarian cortex area higher by 0.009 and 0.016 mm², and medulla area by 0.108 and 0.145 mm². It is likely that the effect of yolk size on the developing embryonic ovary is not direct and mediated by the overall metabolic status of the embryo. Also, specific components of egg yolk (fat-soluble vitamins, steroids, lipoproteins) can act as signaling molecules modulating the expression of genes responsible for ovarian histogenesis, organogenesis, and oogenesis in the chicken embryo.*

Keywords: *universal chicken breed, egg, yolk, embryo, ovary, ovarian cortex and medulla.*

For Citation: *Perinek O.Y. (2026) Histomorphometric alterations in the ovaries of 14- and 19-day chicken embryos depending on the weight of the egg yolk. Ptitsevodstvo,* ***75****(5): 44-49. (in Russ.)*
doi: 10.33845/0033-3239-2026-75-5-44-49

(For references see above)

Author:

Perinek O.Y.: Cand. of Biol. Sci., Senior Research Officer; odormidonova@mail.ru.

Submitted 04.03.2026; revised 27.03.2026; accepted 21.04.2026.

© **Перинек О.Ю., 2026**